

しゅ こん かん しょう こう ぐん 手 根 管 症 候 群

原因

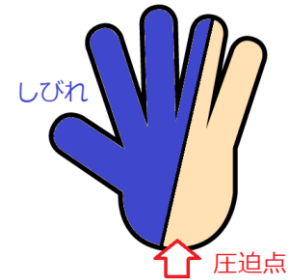
- ・手首の付け根の手根管という場所で、正中神経が圧迫されるためにおきる痛みとしびれです。
- ・妊婦さん、閉経後女性、手をよく使う方、人工透析を受けている方などに多く起こります。

症状

- ・親指、人差し指、中指、薬指の半分に痛みとしびれがおこります。
- ・早朝に悪化することが多く、手関節を曲げ続けた後に痛みが強くなることが多いです。
- ・進行すると手のひらの筋肉が萎縮してしまいます。

似たような症状をおこす病気

- ・脳の病気や頸椎症など。頭部 MRI や頸椎 MRI や神経伝導検査で診断します。



手術をしない保存療法

- ・手首をあまり動かさないようにします。
- ・安静のために手首を固定するギプスを使うこともあります。
- ・鎮痛剤やビタミン B₁₂ の内服、副腎皮質ステロイドの局所注射が有効なこともあります。

手術をする外科的治療

- ・安静だけで改善しない場合は、整形外科で手根管トンネルを開く手術をします。
- ・入院は1週間程度ですが、日帰りの内視鏡手術を実施している施設もあります。

さいごにひとこと

手首の安静が最も重要なのですが、手術が必要なおときには早めに整形外科で手術を受けたほうが良いでしょう。

圧迫による末梢神経障害（絞扼性ニューロパチー）の一覧

	圧迫される部位	圧迫される神経	主な症状
胸郭出口症候群	首の付け根	腕神経叢	腕の脱力・痛み・しびれ
回内筋症候群	前腕部 肘のそば	正中神経	手掌親指側のしびれ、祈祷師の手
前骨間神経麻痺	前腕部 中央付近	正中神経の枝	「OK サイン」ができない
手根管症候群	手関節 中央	正中神経	手掌親指側のしびれ、猿手
肘部管症候群	肘関節 内側	尺骨神経	手掌小指側のしびれ、鷲手
ギヨン管症候群	手関節 小指側	尺骨神経	手掌小指側のしびれ、鷲手
橈骨神経麻痺	上腕部 外側	橈骨神経	手背親指側のしびれ、下垂手
後骨間神経麻痺	前腕部 手背側	橈骨神経の枝	下垂指
梨状筋症候群	臀部	坐骨神経	臀部と下肢の痛み
総腓骨神経麻痺	膝関節 外側	総腓骨神経	下腿外側と足背のしびれ、下垂足
足根管症候群	足関節 内側	脛骨神経	足趾屈曲困難、足底のしびれ

みやさきクリニック 宮崎秀健